

<https://doi.org/10.21518/2079-701X-2021-17-78->

Оригинальная статья / Original article

# Применение гипертонического раствора у детей с острым бронхитом

А.Р. Денисова<sup>1✉</sup>, anita\_d@mail.ru, Н.Г. Колосова<sup>1</sup>, И.В. Гребенева<sup>1</sup>, В.Д. Денисова<sup>1</sup>, М.В. Глухова<sup>1</sup>, Е.В. Лурье<sup>2</sup>

<sup>1</sup> Клинический институт детского здоровья имени Н.Ф. Филатова Первого Московского государственного медицинского университета имени И.М. Сеченова (Сеченовский Университет); 119991, Россия, Москва, ул. Б. Пироговская, д. 19, стр. 2

<sup>2</sup> Детская городская поликлиника №32; 125047, Россия, Москва, ул. Фадеева, д. 8

## Резюме

**Введение.** Кашель является наиболее частым проявлением респираторных инфекций верхних и нижних дыхательных путей и указывает на нарушение мукоцилиарного клиренса. Для выбора тактики ведения детей с кашлем необходимо определить его причину. Наиболее часто используемые мукоактивные препараты разжижают мокроту в результате прямого действия компонентов на трахеобронхиальный секрет и/или слизистую респираторного тракта. Учитывая мукоактивное действие гипертонических растворов, нами проведено открытое клиническое исследование эффективности 3%-ного гипертонического раствора с гиалуроновой кислотой при остром бронхите у детей.

**Цель.** Оценить клинический эффект применения 3%-ного гипертонического раствора с гиалуроновой кислотой при остром бронхите у детей.

**Материалы и методы.** Проведена оценка клинической эффективности и безопасности 3%-ного гипертонического раствора с гиалуроновой кислотой у 50 пациентов от 3 до 12 лет с острым бронхитом в динамике на 1, 3, 7-й день лечения с балльной оценкой симптомов (кашель, заложенность носа, данные аускультации) и указанием нежелательных явлений (при возникновении).

**Результаты.** Улучшение состояния отмечалось у большинства пациентов к 3-му дню терапии (средний балл  $1,88 \pm 0,3$ ), также нормализовалась температура у всех пациентов, уменьшились проявления ринита. К 5-му дню лечения интенсивность кашля у всех пациентов не превышала 1 балл ( $0,7 \pm 0,14$  балла). По данным дневника пациента, к 7-му дню лечения кашля не было у 74% детей. На 7-й день лечения у части детей сохранялся редкий остаточный кашель ( $0,36 \pm 0,06$  балла), незначительный ринит ( $0,16 \pm 0,1$  балла). У всех пациентов хрипы в легких не выслушивались, жесткое дыхание выслушивалось у 11 пациентов (средний балл  $0,22 \pm 0,05$ ).

**Выводы.** Проведенное исследование продемонстрировало, что 3%-ный гипертонический раствор с гиалуроновой кислотой является эффективным препаратом в лечении кашля при остром бронхите у детей.

**Ключевые слова:** кашель, острый бронхит, дети, терапия, гипертонический раствор

**Для цитирования:** Денисова А.Р., Колосова Н.Г., Гребенева И.В., Денисова В.Д., Глухова М.В., Лурье Е.В. Применение гипертонического раствора у детей с острым бронхитом. *Медицинский совет.* 2021;(17):78–84. <https://doi.org/10.21518/2079-701X-2021-17->

**Конфликт интересов:** авторы заявляют об отсутствии конфликта интересов.

## Application of hypertonic saline in children with acute bronchitis

Anita R. Denisova<sup>1✉</sup>, anita\_d@mail.ru, Natalia G. Kolosova<sup>1</sup>, Irina V. Grebeneva<sup>1</sup>, Veronika D. Denisova<sup>1</sup>, Maria V. Glukhova<sup>1</sup>, Elena V. Lure<sup>2</sup>

<sup>1</sup> Clinical Institute of Child Health named after N.F. Filatov, Sechenov First Moscow State Medical University (Sechenov University); 19, Bldg. 2, B. Pirogovskaya St., Moscow, 119991, Russia

<sup>2</sup> Children's City Polyclinic No. 32; 8, Fadeev St., Moscow, 125047, Russia

## Abstract

**Introduction.** Cough is the most common manifestation of respiratory infections of the upper and lower respiratory tract and indicates impaired mucociliary clearance. The cause of cough must be determined to choose the management tactics for children with cough. The most commonly used mucoactive drugs liquefy sputum as a result of a direct action of the components on the tracheobronchial secretion and/or mucosa of the respiratory tract. Given the mucoactive effect of hypertonic salines, we conducted an open clinical study of the effectiveness of 3% hypertonic saline with hyaluronic acid in acute bronchitis in children.

**Aim of the study.** To evaluate the clinical effect of 3% hypertonic saline with hyaluronic acid in acute bronchitis in children.

**Materials and methods.** Clinical efficacy and safety of 3% hypertonic saline with hyaluronic acid in 50 patients aged 3 to 12 years old with acute bronchitis were evaluated in the dynamics on the 1st, 3rd, 7th days of treatment with the score assessment of symptoms (cough, stuffy nose, auscultation data) and an indication of adverse events (if any).

**Results.** Improvement of condition was noted in most patients by the 3rd day of therapy (mean score  $1.88 \pm 0.3$ ), temperature normalized in all patients, manifestations of rhinitis decreased. By the 5th day of treatment, the intensity of cough did not exceed 1 point in all patients ( $0.7 \pm 0.14$  points). According to the patient's diary data, by the 7th day of treatment 74% of the children

had no cough. On the 7th day of treatment, some children had a rare residual cough ( $0.36 \pm 0.06$  points), minor rhinitis ( $0.16 \pm 0.1$  points). No rales were heard in the lungs in all patients, rigid breathing was heard in 11 patients (mean score  $0.22 \pm 0.05$ ).

**Conclusions.** The conducted study demonstrated that 3% hypertonic saline with hyaluronic acid is an effective drug in the treatment of cough in acute bronchitis in children.

**Keywords:** cough, acute bronchitis, children, therapy, hypertonic saline

**For citation:** Denisova A.R., Kolosova N.G., Grebeneva I.V., Denisova V.D., Glukhova M.V., Lure E.V. Application of hypertonic saline in children with acute bronchitis. *Meditsinskiy sovet = Medical Council*. 2021;(17):78–84. (In Russ.) <https://doi.org/10.21518/2079-701X-2021-17->

**Conflict of interest:** the authors declare no conflict of interest.

## ВВЕДЕНИЕ

Самым частым проявлением инфекционных заболеваний верхних и нижних дыхательных путей в педиатрии является кашель [1]. Основными функциями кашля являются удаление секрета из дыхательных путей для улучшения их проходимости и восстановление мукоцилиарного транспорта бронхиального секрета (мукоцилиарного клиренса). Кашель подразделяется на физиологический и патологический. Физиологический кашель обеспечивает эвакуацию скопления слизи из гортани и бронхов. Патологический кашель, исходя из его длительности, подразделяется на острый, затяжной и хронический. Если кашель сопровождается выделением секрета, то он считается продуктивным, если секрет не выделяется, то кашель является сухим. Причиной влажного кашля могут быть заболевания верхних и/или нижних дыхательных путей: например, при риносинусите, аденоидите, сопровождающихся стеканием слизи по задней стенке глотки (postnasal drip syndrome) [2].

Для выбора тактики ведения детей с кашлем необходимо определить его причину на основании анамнеза, осмотра и лабораторных методов исследования. Если кашель хронический, целесообразно, кроме рутинных лабораторных методов, проведение углубленного обследования. У детей старше 6 лет с отягощенным аллергоанамнезом проводят спирографию с тестом на обратимость (учитывают увеличение ОФВ1 в ответ на применение бета2-агонистов), вне зависимости от возраста для дифференциальной диагностики целесообразно проведение КТ органов грудной клетки, определение аллергологического статуса, обследование пищеварительной системы, консультации специалистов (лор, аллерголога, пульмонолога, гастроэнтеролога) [3, 4].

Основными функциями мукоцилиарного транспорта являются санация верхних и нижних дыхательных путей, обеспечение барьерной и осуществление местной защиты респираторного тракта [5]. Вне зависимости от исходных причин – гиперсекреция и/или изменение реологических свойств бронхиального секрета – нарушается мукоцилиарный транспорт. При повышении вязкости бронхиального секрета отмечается снижение содержания в нем секреторного IgA, ИФН, лактоферрина и лизо-

цима, которые обеспечивают напряженность местного иммунитета исходя из их противовирусной и противомикробной активности. За счет нарушения эвакуации бронхиального секрета происходит снижение вентиляционно-респираторной функции легких, что приводит к усилению эндобронхиального или бронхолегочного воспаления [5, 6].

Исходя из того, что появление кашля указывает на нарушение мукоцилиарного клиренса (МКЦ) (защитного механизма, посредством которого осуществляется естественная санация дыхательных путей), необходимо понимание состава бронхиального секрета для определения наиболее оптимальных точек приложения при выборе препаратов.

Бронхиальный секрет состоит из двух слоев – жидкого (золь) и нерастворимого (гель). Золь покрывает апикальные поверхности мукоцилиарных клеток, расположенных непосредственно в слизистой оболочке трахеобронхиального дерева. Толщина его составляет 2–4 мкм. В золе реснички мерцательного эпителия передают свою кинетическую энергию наружному слою – гелю за счет совершения колебательных движений. Толщина геля составляет 2 мкм. Он более плотный, эластичный, формируется в основном за счет муцинов – группы высокогликозилированных протеинов. Кроме того, 5–10% бронхиальной слизи составляют нейтральные и кислые гликопротеины, которые обуславливают вязкость бронхиального секрета. Реологические свойства бронхиального секрета в значительной степени зависят от внутри- и межмолекулярных дисульфидных и водородных связей, при разрушении которых происходит уменьшение его вязкости.

При возникновении воспалительных процессов в дыхательных путях и нарушении МЦК кашель остается единственным эффективным механизмом санации трахеобронхиального дерева, и при этом мокрота представляет собой патологический секрет дыхательных путей, выделяемый при кашле или отхаркивании [4, 6].

При патологическом кашле обоснованными являются мероприятия по улучшению дренажной функции бронхов за счет нормализации реологических свойств бронхиального секрета и восстановления мукоцилиарного клиренса. Назначается фармакотерапия, которая направлена на облегчение эвакуации мокроты из дыхательных

путей. В педиатрии, преимущественно у детей раннего возраста, чаще всего кашель обусловлен повышенной вязкостью бронхиального секрета и недостаточной активностью мерцательного эпителия. Поэтому основной задачей педиатра является разжижение мокроты и снижение ее адгезивности. Быстрое начало лечения не только облегчит отделение вязкого секрета, но и устранит один из ключевых факторов обратимой бронхиальной обструкции, уменьшит вероятность присоединения вторичной инфекции дыхательных путей и развития осложнений [7, 8].

### Острый бронхит

Наиболее частым проявлением инфекций нижних дыхательных у детей является острый бронхит. Острый бронхит – это острое воспаление слизистой оболочки бронхов, обычно инфекционной природы (в редких случаях вызывается физическими или химическими факторами). Заболевание с синдромом диффузной бронхиальной обструкции, согласно рабочей классификации бронхолегочных заболеваний у детей, определяется как острый обструктивный бронхит. Повторные эпизоды острых бронхитов 2–3 раза и более в течение года на фоне респираторных вирусных инфекций классифицируются как рецидивирующий бронхит [4, 9].

В большинстве случаев (около 90%) острый бронхит является проявлением ОРВИ. Возбудителями бронхита могут быть аденовирус, вирусы гриппа и парагриппа, респираторно-синцитиальный вирус, риновирус, бокавирус человека, вирус Коксаки, вирус простого герпеса и другие вирусы.

Бактерии вызывают острый бронхит менее чем в 10% случаев. Основным бактериальным возбудителем является *M. pneumoniae*, реже бронхит вызывают *C. pneumoniae*, *S. pneumoniae*, *H. influenzae*, *M. catarrhalis* и др. Острый бронхит бактериальной этиологии обычно возникает как осложнение ОРВИ или на фоне неблагоприятного воздействия на респираторную систему: табакокурение, в т. ч. пассивное, вдыхание аэрополлютантов, привычная аспирация пищи, гастроэзофагеальный рефлюкс, аллергические заболевания [4, 7].

Патогенез бронхитов обусловлен тропностью основных возбудителей данной патологии к эпителию дыхательных путей. Возникает повреждение, затем слущивание эпителия, отек, лейкоцитарная инфильтрация подслизистого слоя и образование слизистого или слизисто-гнояного экссудата. Нарастающая обструкция может быть связана с отеком стенок бронхов, гиперсекрецией, спазмом гладкой мускулатуры – чаще наблюдается у детей первых 5 лет жизни.

Для острого бронхита характерны субфебрильная температура, кашель, тахипноэ, диффузные сухие, крупно- и среднепузырчатые влажные хрипы в легких. Кашель в первые дни заболевания обычно сухой, непродуктивный, частый, через несколько дней кашель становится влажным, начинает отделяться слизистая или слизисто-гнояная мокрота. При приступообразном кашле, особенно с трудноотделяемой мокротой или заглатыванием секрета, могут

возникать эпизоды рвоты [8]. Кроме того, появляются жалобы на неприятные ощущения (боль, жжение) за грудной. В течение 5–10 дней симптомы обычно ослабевают, кашель исчезает, хотя может оставаться длительно.

Для острого обструктивного бронхита, кроме указанных симптомов, характерны свистящий выдох, экспираторная одышка с участием вспомогательных мышц, при аускультации выслушиваются распространенные сухие свистящие хрипы [8].

Диагностика острого бронхита осуществляется на основании жалоб и клинической картины.

Изменения в общем анализе крови при бронхите зависят от этиологии заболевания:

- вирусной – лейкопения с лимфоцитозом;
- микоплазменной – изменения нехарактерны;
- хламидийной – эозинофилия;
- бактериальной – лейкоцитоз с нейтрофилезом, ускорение СОЭ.

Верификация возбудителя показана только в тяжелых случаях или у пациентов с неблагоприятным преморбидным фоном (ПЦР-диагностика – выявление ДНК- или РНК-вирусов, микоплазм, хламидий; иммунологическое исследование крови – выявление антигенов вирусов, микоплазм, хламидий и повышенного титра антител к ним; бактериологическое исследование мокроты – выделение бактериальных возбудителей).

Рентгенография грудной клетки показана только при подозрении на пневмонию. Для острого бронхита характерны двустороннее усиление легочного рисунка и отсутствие инфильтративных изменений в легких, при обструктивном бронхите также наблюдается повышение прозрачности легочной ткани [9].

### Терапия острого бронхита

Лечение острого бронхита обычно проводят на дому. Госпитализации подлежат дети раннего возраста с обструктивным бронхитом среднетяжелого и тяжелого течения. Немедикаментозное лечение включает рациональный режим дня, обильное питье, постуральный (позиционный) дренаж.

Этиотропная терапия включает назначение при вирусном бронхите противовирусных препаратов, а при бактериальном бронхите – антибиотиков.

Назначение антибиотиков при вирусной этиологии бронхита неоправданно.

*Симптоматическая терапия включает:*

- жаропонижающие препараты (ибупрофен и/или ацетаминофен) при высокой лихорадке;
- муколитические средства при наличии вязкой мокроты;
- бронхолитические средства при обструктивном бронхите.

Основные группы препаратов, которые применяются в терапии кашля, в т. ч. и при бронхите, условно подразделяются на противокашлевые, отхаркивающие, муколитические (табл.).

Наиболее часто используемые мукоактивные препараты разжижают мокроту в результате прямого действия компонентов на трахеобронхиальный секрет и/или слизистую респираторного тракта. Действие ацетилцистеина

● **Таблица.** Классификация мукоактивных лекарственных средств [10]

● **Table.** Classification of mucoactive drugs [10]

Муколитики	Мукорегуляторы	Мукокинетики	Отхаркивающие
Классические: Ацетилцистеин, Эрдостеин	Карбоцистеин, Карбоцистеина лизин	Бромгексин Амброксол	Секретомоторные средства, Гвайфенезин, Фитопрепараты Гипертонические растворы
Пептидные: Дорназа альфа, другие ферменты		Комбинированные препараты Гвайфенезин + сальбутамол + бромгексин	

обусловлено сульфгидрильной группой в составе молекулы, которая, расщепляя дисульфидные связи гликопротеидов, снижает вязкость мокроты. Карбоцистеин обладает муколитическими и мукорегуляторными эффектами за счет стимуляции активности сиаловой трансферазы, регенерации слизистой дыхательных путей и продукции нормальной физиологической слизи. Амброксол обладает секретолитическим и секретомоторным действием за счет стимуляции выработки альвеолярного и бронхиального сурфактанта, нейтральных мукополисахаридов, деполимерализации кислых мукополисахаридов [10].

В настоящее время в числе препаратов, применяемых в т. ч. и при бронхитах, есть гипертонический раствор натрия хлорида с гиалуроновой кислотой (HS). Высокая концентрация соли притягивает воду и способствует регидратации бронхиальной слизи. Гиалуроновая кислота (натрия гиалуронат) – компонент в составе Ингасалина, обладает способностью связывать большое количество молекул воды и удерживать их в межфибрилярном пространстве, участвует в защитных механизмах, стимулируя движения ресничек, защищает ткань легких от пагубного воздействия ферментов [11].

После ингаляции средством Ингасалин® улучшается мукоцилиарный клиренс за счет механизмов, которые в настоящее время исходят из опыта лечения пациентов с муковисцидозом. HS увеличивает осмотический градиент воды на поверхности бронхов, регидратацию и увеличение объема жидкости эпителиальной выстилки и уменьшает объем бронхиальных эпителиальных клеток.

Помимо улучшения мукоцилиарного клиренса, некоторые исследования показали, что HS снижает вязкость слизи, стимулирует кашель, ускоряет мукоцилиарный клиренс за счет электростатического взаимодействия с муцинами и воздействия на эпителиальные натриевые каналы. При использовании эпителиальных клеток бронхов человека J. Goralski et al. предположили, что транспорт натрия может изменить величину вызванного HS увеличения объема жидкости на поверхности дыхательных путей сразу после начала введения HS. Таким образом, HS будет способствовать нормализации реологических свойств бронхиального секрета, нормализовать мукоцилиарный клиренс, тем самым улучшая транспорт и эвакуацию слизи [11–15]. Также важно отметить натуральный состав комбинации гипертонического раствора и гиалуроновой кислоты и отсутствие консервантов, что особенно важно для пациентов педиатрической практики.

Учитывая мукоактивное действие гипертонических растворов, нами проведено открытое клиническое исследование

эффективности 3%-ного гипертонического раствора с гиалуроновой кислотой (Ингасалин®) при остром бронхите у детей, наблюдающихся амбулаторно в детских поликлиниках г. Москвы.

**Цель исследования:** оценить клинический эффект применения 3%-ного гипертонического раствора с гиалуроновой кислотой (Ингасалин 3%) при остром бронхите у детей.

## МАТЕРИАЛЫ И МЕТОДЫ

Все пациенты включались в исследование после подписания информированного согласия в соответствии с критериями включения/исключения.

**Критерии включения:**

- 1) возраст пациентов обоего пола от 3 до 12 лет (11 лет 11 мес. 29 дней) на момент включения;
- 2) установленный диагноз «острый бронхит» на основании симптомов (сильный приступообразный кашель; дискомфорт и болезненность в грудной клетке, особенно при дыхании; хрипы в легких при аускультации; повышение температуры тела, обычно не более 38–38,5 °C);
- 3) продолжительность кашля не более 2 дней, но не позднее 5 дней с начала заболевания;
- 4) наличие личного небулайзера у пациента на дому;
- 5) готовность семьи пациента соблюдать график визитов, выполнять процедуры и регистрировать на дому симптомы по дневнику наблюдения.

**Критерии исключения:**

- 1) необходимость в госпитализации, обусловленная тяжестью состояния либо социальными причинами;
- 2) наличие противопоказаний к терапии с использованием гипертонического раствора с гиалуроновой кислотой;
- 3) гиперчувствительность гипертонического раствора с гиалуроновой кислотой.

Дети наблюдались в динамике в 1, 3, 7-й день лечения с заполнением индивидуальной регистрационной карты (ИКР) с балльной оценкой симптомов и указанием нежелательных явлений (при возникновении).

Эффективность средства Ингасалин® оценивалась по динамике клинических симптомов в баллах:

- кашель сухой, влажный, продуктивный, непродуктивный (0 – отсутствует; 1 – слабо выражен, кратковременный, не нарушает самочувствие ребенка; 2 – умеренно выражен в течение дня, а также ночью; 3 – сильно выражен в течение дня и ночи, существенно нарушает самочувствие ребенка);

■ аускультативные изменения в легких (0 – хрипов нет, 1 – жесткое дыхание, 2 – жесткое дыхание, умеренное количество хрипов, 3 – хрипы по всем легочным полям);  
 ■ затруднение носового дыхания (0 – нормальное; 1 – слабая заложенность; 2 – умеренная заложенность; 3 – сильная заложенность).

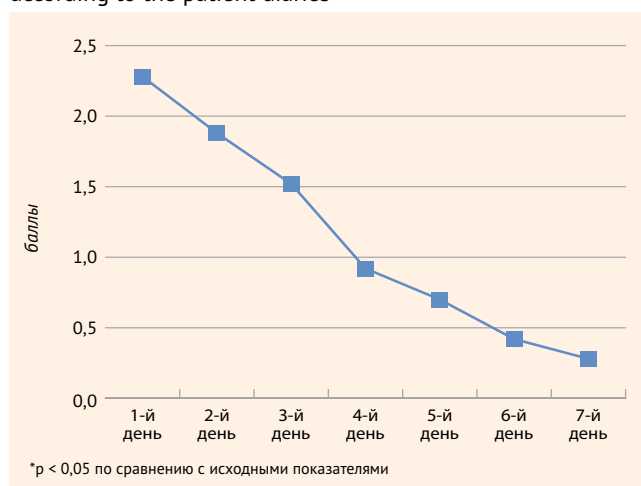
Пациенты заполняли дневник, где отмечали наличие температуры и выраженность кашля.

## РЕЗУЛЬТАТЫ И ОБСУЖДЕНИЕ

Под наблюдением находилось 50 детей в возрасте от 3 лет до 12 лет (средний возраст детей составлял  $7,3 \pm 1,2$  года) с клинической картиной острого простого бронхита. Раствор Ингасалин® 3% назначался по одной ампуле (5 мл в зависимости от возраста) два раза в день через струйный небулайзер. Продолжительность терапии составляла 7 дней. Досрочное прекращение лечения

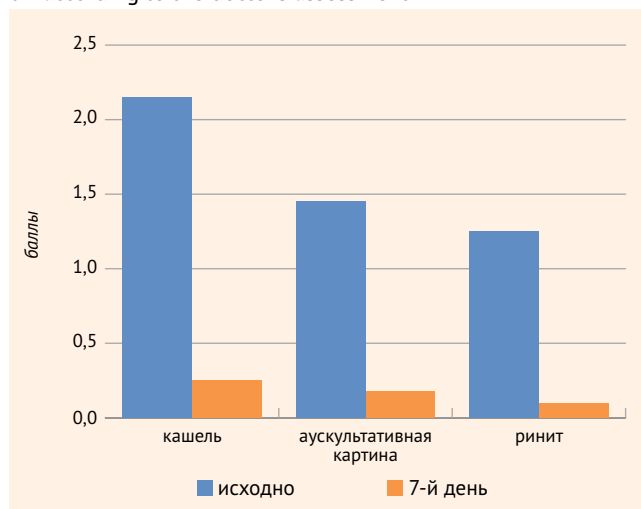
● **Рисунок 1.** Динамика кашля на фоне терапии Ингасалином по данным дневников пациентов

● **Figure 1.** Dynamics of cough during therapy with Ingasalin according to the patient diaries



● **Рисунок 2.** Динамика симптомов на фоне терапии Ингасалином по оценке врача

● **Figure 2.** Dynamics of symptoms during therapy with Ingasalin according to the doctor's assessment



зарегистрировано у одного пациента в связи с ухудшением состояния (усиление кашля, расценено как НЯ).

Все дети взяты под наблюдение и лечение в среднем на 2–3-й день болезни. Исходно температура свыше  $38,0^{\circ}\text{C}$  отмечалась у 12 пациентов,  $37,0–37,9^{\circ}\text{C}$  – у 12 пациентов, у остальных детей была нормальная. Основной жалобой у детей был кашель, при этом сухой кашель наблюдался у 38 пациентов, влажный непродуктивный – у 12. Балльная оценка кашля исходно составила  $2,24 \pm 0,6$  балла (3 балла у 30% пациентов, 2 – у 60%, у остальных 1 балл). В легких выслушивалось жесткое дыхание, влажные хрипы в небольшом (у 42%) или умеренном (у 52%) количестве, по всем легочным полям – у 6% пациентов (средний балл  $1,56 \pm 0,43$ ). У 16 пациентов выслушивались также сухие хрипы, свидетельствующие о наличии бронхиальной обструкции, у 6 из них с затруднением дыхания. Умеренная заложенность носа отмечалась у большинства пациентов, средний балл  $1,36 \pm 0,78$ .

Кроме раствора Ингасалин® 3%, часть детей получала дополнительную терапию: 8 детей – бронхолитики короткого действия через небулайзер (фенотерол + ипратропиум бромид), один ребенок – дополнительно будесонид через небулайзер, одному ребенку была назначена антибактериальная терапия.

В ходе наблюдения, по данным дневников пациентов, значимое улучшение состояния отмечалось у большинства пациентов к 3-му дню терапии (средний балл  $1,88 \pm 0,3$ ), также нормализовалась температура у всех пациентов, уменьшились проявления ринита. К 5-му дню лечения интенсивность кашля у всех пациентов не превышала 1 балл ( $0,7 \pm 0,14$  балла). По данным дневника пациента, к 7-му дню лечения кашля не было у 74% детей (рис. 1).

Оценка состояния врачом проводилась на 7-й день лечения: у части детей сохранялся редкий остаточный кашель ( $0,36 \pm 0,06$  балла), незначительный ринит ( $0,16 \pm 0,1$  балла). У всех пациентов хрипы в легких не выслушивались, жесткое дыхание выслушивалось у 11 пациентов (средний балл  $0,22 \pm 0,05$ ) (рис. 2). На 7-й день терапии у пациентов наблюдалась следующая динамика симптомов:

- на 84% уменьшился кашель,
- на 86% улучшилась аускультативная картина,
- на 89% сократились проявления ринита.

Эффективность терапии раствором Ингасалин® 3% (оценивалась врачом в баллах от 0 до 4, где 0 – неэффективна, 4 – высокоэффективна) составила  $3,82 \pm 0,13$ .

В ходе исследования нежелательное явление было зарегистрировано только у одного пациента в виде усиления кашля, нарушающего дневную активность и сон ребенка, в связи с чем препарат был отменен на 2-й день.

## ВЫВОДЫ

В настоящее время накоплен большой клинический опыт применения средства Ингасалин® в терапии различных заболеваний органов дыхания. На основании проведенного исследования можно сделать заключение, что 3%-ный гипертонический раствор с гиалуроновой



кислотой (Ингасалин®) является эффективным средством для лечения кашля при остром бронхите у детей. На фоне использования средства Ингасалин® выраженность кашля снижается к 3-му дню, а к 7-му купируется полностью у большинства пациентов. Респираторные заболевания, вызывающие кашель с мокротой, могут сопровождаться латентными явлениями бронхиальной обструк-

ции. На фоне ингаляций со средством Ингасалин® у пациентов с бронхиальной обструкцией отмечено прогрессивное улучшение бронхиальной проходимости и хорошая переносимость.



Поступила / Received 08.09.2021  
Поступила после рецензирования / Revised 25.09.2021  
Принята в печать / Accepted 27.09.2021

## Список литературы

- Jurca M., Ramette A., Dogaru C.M., Goutaki M., Spycher B.D., Latzin P. et al. Prevalence of cough throughout childhood: A cohort study. *PLoS ONE*. 2017;12(5):e0177485. <https://doi.org/10.1371/journal.pone.0177485>.
- Begic E., Begic Z., Dobraca A., Hasanbegovic E. Productive Cough in Children and Adolescents – View from Primary Health Care System. *Med Arch*. 2017;71(1):66–68. <https://doi.org/10.5455/medarh.2017.71.66-68>.
- Weinberger M., Fischer A. Differential diagnosis of chronic cough in children. *Allergy Asthma Proc*. 2014;35(2):95–103. <https://doi.org/10.2500/aap.2014.35.3711>.
- Геппе Н.А., Козлова Л.В., Горелов А.В., Кондюрина Е.Г., Малахов А.Б., Абдрахманова С.Т. и др. *Острые инфекции дыхательных путей у детей. Диагностика, лечение, профилактика: клиническое руководство. 2-е изд.* М.: МедКом-Про; 2020. 254 с. Режим доступа: <https://ph.medcompro.ru/wp-content/uploads/2021/05/OIDP-verstka-05.11-1-15-1.pdf>.
- Worrall G. Acute cough in children. *Can Fam Physician*. 2011;57(3):315–318. Available at: <https://www.ncbi.nlm.nih.gov/pmc/articles/PMC3056681>.
- Денисова А.Р., Дронов И.А. Муколитический препарат ацетилцистеин в педиатрической практике: мифы и реальность. *Практика педиатра*. 2014;(6):20–25. Режим доступа: <https://medi.ru/docplus/j01141220.htm.pdf>.
- O'Grady K.F., Grimwood K., Sloots T.P., Whitley D.M., Acworth J.P. et al. Upper airway viruses and bacteria and clinical outcomes in children with cough. *Pediatr Pulmonol*. 2017;52(3):373–381. <https://doi.org/10.1002/ppul.23527>.
- Chang A.B., Oppenheimer J.J., Weinberger M.M., Rubin B.K., Grant C.C., Weir K., Irwin R.S. Management of Children With Chronic Wet Cough and Protracted Bacterial Bronchitis: CHEST Guideline and Expert Panel Report. *Chest*. 2017;151(4):884–890. <https://doi.org/10.1016/j.chest.2017.01.025>.
- Баранов А.А., Намазова-Баранова Л.С., Таточенко В.К., Бакрадзе М.Д., Полякова А.С., Куличенко Т.В. и др. *Острый бронхит у детей: клинические рекомендации (КР381)*. 2018. Режим доступа: [https://library.mededtech.ru/rest/documents/cr\\_239](https://library.mededtech.ru/rest/documents/cr_239).
- Геппе Н.А., Малахов А.Б., Зайцева О.В., Дегтярева М.В., Ильенкова Н.А., Калюжин О.В. и др. Спорные и нерешенные вопросы в терапии кашля у детей в амбулаторной практике. *Педиатрия (Прил. к журн. Consilium Medicum)*. 2017;(4):40–45. Режим доступа: <https://cyberleninka.ru/article/n/spornye-i-nereshennye-voprosy-v-terapii-kashlya-u-detey-v-ambulatornoy-praktike>.
- Goralski J.L., Wu D., Thelin W.R., Boucher R., Button B. The in vitro effect of nebulized hypertonic saline on human bronchial epithelium. *Eur Respir J*. 2018;51:1702652. <https://doi.org/10.1183/13993003.02652-2017>.
- Laube B.L., Sharpless G., Carson K.A., Kelly A., Mogayzel Jr. P.J. et al. Acute inhalation of hypertonic saline does not improve mucociliary clearance in all children with cystic fibrosis. *BMC Pulm Med*. 2011;11:45. <https://doi.org/10.1186/1471-2466-11-45>.
- Wills P.J., Hall R.L., Chan W., Cole P.J. Sodium chloride increases the ciliary transportability of cystic fibrosis and bronchiectasis sputum on the mucus-depleted bovine trachea. *J Clin Invest*. 1997;99(1):9–13. <https://doi.org/10.1172/JCI119138>.
- King M., Dasgupta B., Tomkiewicz R.P., Brown N.E. Rheology of cystic fibrosis sputum after in vitro treatment with hypertonic saline alone and in combination with recombinant human deoxyribonuclease I. *Am J Respir Crit Care Med*. 1997;156(1):173–177. <https://doi.org/10.1164/ajrccm.156.1.9512074>.
- Carro L.M., Martínez-García M.A. Nebulized hypertonic saline in noncystic fibrosis bronchiectasis: a comprehensive review. *Ther Adv Respir Dis*. 2019;13:1–15. <https://doi.org/10.1177/1753466619866102>.

## References

- Jurca M., Ramette A., Dogaru C.M., Goutaki M., Spycher B.D., Latzin P. et al. Prevalence of cough throughout childhood: A cohort study. *PLoS ONE*. 2017;12(5):e0177485. <https://doi.org/10.1371/journal.pone.0177485>.
- Begic E., Begic Z., Dobraca A., Hasanbegovic E. Productive Cough in Children and Adolescents – View from Primary Health Care System. *Med Arch*. 2017;71(1):66–68. <https://doi.org/10.5455/medarh.2017.71.66-68>.
- Weinberger M., Fischer A. Differential diagnosis of chronic cough in children. *Allergy Asthma Proc*. 2014;35(2):95–103. <https://doi.org/10.2500/aap.2014.35.3711>.
- Geppe N.A., Kozlova L.V., Gorelov A.V., Kondyurina E.G., Malakhov A.B., Abdrakhmanova S.T. et al. Acute respiratory tract infections in children. Diagnosis, treatment, prevention: a clinical guide. 2<sup>nd</sup> ed. Moscow: MedKom-Pro; 2020. 254 p. (In Russ.) Available at: <https://ph.medcompro.ru/wp-content/uploads/2021/05/OIDP-verstka-05.11-1-15-1.pdf>.
- Worrall G. Acute cough in children. *Can Fam Physician*. 2011;57(3):315–318. Available at: <https://www.ncbi.nlm.nih.gov/pmc/articles/PMC3056681>.
- Denisova A.R., Dronov I.A. Mucolytic drug acetylcysteine in pediatric practice: myths and reality. *Praktika pediatra = Pediatrician's Practice*. 2014;(6):20–25. (In Russ.) Available at: <https://medi.ru/docplus/j01141220.htm.pdf>.
- O'Grady K.F., Grimwood K., Sloots T.P., Whitley D.M., Acworth J.P. et al. Upper airway viruses and bacteria and clinical outcomes in children with cough. *Pediatr Pulmonol*. 2017;52(3):373–381. <https://doi.org/10.1002/ppul.23527>.
- Chang A.B., Oppenheimer J.J., Weinberger M.M., Rubin B.K., Grant C.C., Weir K., Irwin R.S. Management of Children With Chronic Wet Cough and Protracted Bacterial Bronchitis: CHEST Guideline and Expert Panel Report. *Chest*. 2017;151(4):884–890. <https://doi.org/10.1016/j.chest.2017.01.025>.
- Baranov A.A., Namazova-Baranova L.S., Tatchenko V.K., Bakradze M.D., Polyakova A.S., Kulichenko T.V. et al. *Acute bronchitis in children: clinical guidelines*. 2018. (In Russ.) Available at: [https://library.mededtech.ru/rest/documents/cr\\_239](https://library.mededtech.ru/rest/documents/cr_239).
- Geppe N.A., Malakhov A.B., Zaytseva O.V., Degtyareva M.V., Ilyenkova N.A., Kalyuzhin O.V. et al. Controversial and unresolved issues in the treatment of cough in children in outpatient practice. *Pediatrics (Suppl. Consilium Medicum)*. 2017;(4):40–45. (In Russ.) Available at: <https://cyberleninka.ru/article/n/spornye-i-nereshennye-voprosy-v-terapii-kashlya-u-detey-v-ambulatornoy-praktike>.
- Goralski J.L., Wu D., Thelin W.R., Boucher R., Button B. The in vitro effect of nebulized hypertonic saline on human bronchial epithelium. *Eur Respir J*. 2018;51:1702652. <https://doi.org/10.1183/13993003.02652-2017>.
- Laube B.L., Sharpless G., Carson K.A., Kelly A., Mogayzel Jr. P.J. et al. Acute inhalation of hypertonic saline does not improve mucociliary clearance in all children with cystic fibrosis. *BMC Pulm Med*. 2011;11:45. <https://doi.org/10.1186/1471-2466-11-45>.
- Wills P.J., Hall R.L., Chan W., Cole P.J. Sodium chloride increases the ciliary transportability of cystic fibrosis and bronchiectasis sputum on the mucus-depleted bovine trachea. *J Clin Invest*. 1997;99(1):9–13. <https://doi.org/10.1172/JCI119138>.
- King M., Dasgupta B., Tomkiewicz R.P., Brown N.E. Rheology of cystic fibrosis sputum after in vitro treatment with hypertonic saline alone and in combination with recombinant human deoxyribonuclease I. *Am J Respir Crit Care Med*. 1997;156(1):173–177. <https://doi.org/10.1164/ajrccm.156.1.9512074>.
- Carro L.M., Martínez-García M.A. Nebulized hypertonic saline in noncystic fibrosis bronchiectasis: a comprehensive review. *Ther Adv Respir Dis*. 2019;13:1–15. <https://doi.org/10.1177/1753466619866102>.

**Информация об авторах:**

**Денисова Анита Робертовна**, к.м.н., ассистент кафедры детских болезней, Клинический институт детского здоровья имени Н.Ф. Филатова, Первый Московский государственный медицинский университет имени И.М. Сеченова (Сеченовский Университет); 119991, Россия, Москва, ул. Б. Пироговская, д. 19, стр. 2; <https://orcid.org/0000-0003-0917-6048>; [anita\\_d@mail.ru](mailto:anita_d@mail.ru)

**Колосова Наталья Георгиевна**, к.м.н., доцент кафедры детских болезней, Клинический институт детского здоровья имени Н.Ф. Филатова, Первый Московский государственный медицинский университет имени И.М. Сеченова (Сеченовский Университет); 119991, Россия, Москва, ул. Б. Пироговская, д. 19, стр. 2; <https://orcid.org/0000-0001-5071-9302>; [kolosovan@mail.ru](mailto:kolosovan@mail.ru)

**Гребенева Ирина Владимировна**, к.м.н., заведующая отделением пульмонологии Университетской детской клинической больницы, Первый Московский государственный медицинский университет имени И.М. Сеченова (Сеченовский Университет); 119991, Россия, Москва, ул. Б. Пироговская, д. 19, стр. 2; <https://orcid.org/0000-0001-5523-5323>; [honestnk@gmail.com](mailto:honestnk@gmail.com)

**Денисова Вероника Дмитриевна**, к.м.н., врач-пульмонолог отделения пульмонологии Университетской детской клинической больницы, Первый Московский государственный медицинский университет имени И.М. Сеченова (Сеченовский Университет); 119991, Россия, Москва, ул. Б. Пироговская, д. 19, стр. 2; <https://orcid.org/0000-0002-4033-6380>; [veronikad\\_91@list.ru](mailto:veronikad_91@list.ru)

**Глухова Мария Вячеславовна**, врач-пульмонолог отделения пульмонологии, Университетская детская клиническая больница, Первый Московский государственный медицинский университет имени И.М. Сеченова (Сеченовский Университет); 119991, Россия, Москва, ул. Б. Пироговская, д. 19, стр. 2; <https://orcid.org/0000-0001-9136-5248>; [glukhova.88@gmail.com](mailto:glukhova.88@gmail.com)

**Лурье Елена Викторовна**, врач аллерголог-иммунолог, педиатр, Детская городская поликлиника №32 Департамента здравоохранения г. Москвы; 125047, Россия, Москва, ул. Фадеева, д. 8; <https://orcid.org/0000-0001-8526-6753>; [elena.lourie@gmail.com](mailto:elena.lourie@gmail.com)

**Information about the authors:**

**Anita R. Denisova**, Cand. Sci. (Med.), Assistant Professor of the Department of Childhood Illnesses, Clinical Institute of Child Health named after N.F. Filatov, Sechenov First Moscow State Medical University (Sechenov University); 19, Bldg. 2, B. Pirogovskaya St., Moscow, 119991, Russia; <https://orcid.org/0000-0003-0917-6048>; [anita\\_d@mail.ru](mailto:anita_d@mail.ru)

**Natalia G. Kolosova**, Cand. Sci. (Med.), Associate Professor of the Department of Pediatric Medicine, Clinical Institute of Child Health named after N.F. Filatov, Sechenov First Moscow State Medical University (Sechenov University); 19, Bldg. 2, B. Pirogovskaya St., Moscow, 119991, Russia; <https://orcid.org/0000-0001-5071-9302>; [kolosovan@mail.ru](mailto:kolosovan@mail.ru)

**Irina V. Grebeneva**, Cand. Sci. (Med.), Head of the Pulmonology Department, University Children's Clinical Hospital, Sechenov First Moscow State Medical University (Sechenov University); 19, Bldg. 2, B. Pirogovskaya St., Moscow, 119991, Russia; <https://orcid.org/0000-0001-5523-5323>; [honestnk@gmail.com](mailto:honestnk@gmail.com)

**Veronika D. Denisova**, Cand. Sci. (Med.), Pulmonologist, Department of Pulmonology, University Children's Clinical Hospital, Sechenov First Moscow State Medical University (Sechenov University); 19, Bldg. 2, B. Pirogovskaya St., Moscow, 119991, Russia; <https://orcid.org/0000-0002-4033-6380>; [veronikad\\_91@list.ru](mailto:veronikad_91@list.ru)

**Maria V. Glukhova**, Pulmonologist, Department of Pulmonology, University Children's Clinical Hospital, Sechenov First Moscow State Medical University (Sechenov University); 19, Bldg. 2, B. Pirogovskaya St., Moscow, 119991, Russia; <https://orcid.org/0000-0001-9136-5248>; [glukhova.88@gmail.com](mailto:glukhova.88@gmail.com)

**Elena V. Lurie**, Allergist-immunologist, Pediatrician, Children's City Polyclinic No. 32; 8, Fadeev St., Moscow, 125047, Russia; <https://orcid.org/0000-0001-8526-6753>; [elena.lourie@gmail.com](mailto:elena.lourie@gmail.com)